



INSPEÇÃO VISUAL NO RASTREAMENTO DO CÂNCER DE COLO UTERINO: UMA REVISÃO INTEGRATIVA

VISUAL INSPECTION IN CERVICAL CANCER SCREENING: AN INTEGRATIVE REVIEW

INSPECCIÓN VISUAL EN EL CRIBADO DEL CÁNCER DE CUELLO UTERINO: UNA REVISIÓN INTEGRADORA

Susiane Lima Feitosa¹, Nirliane Ribeiro Barbosa², Byhanca Halyne Ferreira dos Santos³,
Meirielly Kellya Holanda Silva⁴, Cristiane Araújo Nascimento⁵, Karol Fireman de Farias⁶

RESUMO

Objetivo: descrever a eficiência dos testes de inspeção visual com ácido acético (IVA) e Schiller no rastreamento do câncer de colo uterino. **Método:** revisão integrativa, realizada nos meses de janeiro a março de 2020, nas bases de dados PubMed, BIREME, MEDLINE (EBSCO), BDENF – Enfermagem e SciELO, buscando responder à pergunta de pesquisa: “Os testes de inspeção visual IVA e Schiller têm mostrado-se eficientes no rastreamento do câncer de colo uterino?”. **Resultados:** surgiram 96 artigos resultantes da busca, 15 duplicatas e, ao final, após a leitura na íntegra, seis estudos foram selecionados conforme o objetivo. Evidenciaram-se a necessidade de métodos alternativos no rastreamento do câncer de colo uterino e que os testes de inspeção visual tiveram destaque entre os métodos. **Conclusão:** esta revisão identificou a importância de testes alternativos no rastreamento do câncer de colo uterino, todavia, não descarta a exclusão da Colpocitologia Oncótica (CO) e indica a necessidade de mais estudos.

Palavras-chave: Exames Ginecológicos; Saúde da Mulher; Lesões Intraepiteliais Escamosas Cervicais.

ABSTRACT

Objective: to describe the efficiency of the acetic acid visual inspection (AVI) and Schiller tests in screening for cervical cancer. **Method:** an integrative review, conducted from January to March 2020, in the PubMed, BIREME, MEDLINE (EBSCO), BDENF - Nursing and SciELO databases, seeking to answer the research question: "Have the AVI and Schiller visual inspection tests been shown to be efficient in screening for cervical cancer?"

Results: There were 96 articles resulting from the search, 15 duplicates and, in the end, after reading the full text, six studies were selected according to the objective. Evidenciaram-se a necessidade de métodos alternativos no rastreamento do câncer de colo uterino e que os testes de inspeção visual tiveram destaque entre os métodos.

Conclusion: this review identified the importance of alternative tests in cervical cancer screening, however, it rules out the exclusion of oncotic colposcopy (OC) and indicates the need for further studies.

Keywords: Gynecological Exams; Women's Health; Squamous Cervical Intraepithelial Lesions.

RESUMEN

Objetivo: describir la eficacia de las pruebas de inspección visual con ácido acético (IVA) y Schiller en el rastreo de cáncer de cuello uterino. **Método:** revisión integrativa, realizada de enero a marzo de 2020, en las bases de datos PubMed, BIREME, MEDLINE (EBSCO), BDENF - Enfermería y SciELO, buscando dar respuesta a la pregunta de investigación: “Las pruebas de inspección visual IVA y Schiller han demostrado ser eficaz en la detección del

^{1, 2, 3, 4, 5, 6} Universidade Federal de Alagoas/UFAL. Maceió (AL), Brasil.

cáncer de cuello uterino?”. **Resultados:** de la búsqueda surgieron 96 artículos, 15 duplicados y, al final, luego de leerlos íntegramente, se seleccionaron seis estudios según el objetivo. Se evidenció la necesidad de métodos alternativos para el rastreo del cáncer de cuello uterino y entre los métodos se destacaron las pruebas de inspección visual. **Conclusión:** esta revisión identificó la importancia de las pruebas alternativas en el rastreo del cáncer de cuello uterino, sin embargo, descarta la exclusión de la Colpocitología Oncótica (CO) e indica la necesidad de realizar más estudios.

Palabras clave: Exámenes Ginecológicos; Salud de la Mujer; Lesiones Intraepiteliales Escamosas Cervicales.

INTRODUÇÃO

O câncer do colo uterino está entre as enfermidades que mais acometem mulheres no mundo todo, tendo destaque em número de casos entre os países subdesenvolvidos, onde o acesso à prevenção e a programas que detectam o câncer são insuficientes.¹

Este tipo de câncer evolui de forma mais lenta, tendo grande incidência em mulheres na faixa etária de 40 a 50 anos. Etimologicamente, este câncer está relacionado à infecção pelo *Human Papiloma Vírus* (HPV – Papilomavírus Humano), compreendendo 99,7% dos casos.² Estudos mostraram que existem lesões no colo uterino que precedem o câncer e mostram que essas displasias podem ocorrer uma década antes do câncer se instalar e que podem ser detectadas no exame citológico, sendo o exame de biópsia confirmatório do resultado.³

O câncer de colo uterino pode ser reduzido se houver qualidade no rastreamento e boa cobertura da população feminina, tendo a incidência reduzida em cerca de 90% dos casos.⁴ Desde a década de 40, a citologia oncótica (Papanicolau) é referência para a prevenção e o rastreamento dessa enfermidade, sendo considerado padrão-ouro para essa categoria.⁵

O exame de Papanicolau tem reduzido as taxas de novos casos de câncer de colo uterino, entretanto, alguns aspectos têm limitado a sua eficiência, como as coletas com amostras insuficientes, a sensibilidade do exame ser baixa e a interpretação equivocada do diagnóstico.⁶ Novas pesquisas têm sido realizadas no mundo com a intenção de buscar alternativas que possam sanar essas falhas e melhorar o rastreamento do câncer de colo uterino.⁷

O método de avaliação do colo do útero por inspeção visual tem aspectos relevantes e positivos no rastreamento de lesões precursoras do câncer, assim como a inspeção visual do colo uterino após a aplicação de ácido acético (IVA) tem mostrado-se promissora nesse sentido, já que é um teste de manipulação simples em que a capacitação de profissionais torna-se menos complexa. É um teste rápido, sensível, de custos baixos, e a leitura ocorre de forma imediata após a aplicação do ácido acético, o que contribui para minimizar as limitações da

Colpocitologia Oncótica (CO), inclusive a perda de seguimento e o abandono do tratamento.⁸

Os testes de inspeção visual têm destaque positivo para as populações de menor condição econômica e déficit de escolaridade, já que a aplicação de ácido acético pode ser realizada por profissionais de saúde não médicos, desde que treinados, reduzindo os custos com profissionais e possibilitando que a cobertura seja ampliada.⁹

Outro teste de inspeção visual, que tem se mostrado eficiente, é o teste de Schiller, descrito em 1928 por Walter Schiller, em que se utiliza o iodo na avaliação do colo uterino, aplicado no colo uterino e na vagina com solução de Lugol e Gram modificada.¹⁰⁻¹¹

O modo de execução desses testes e os fatores, como o custo dos materiais, a mão de obra, o tempo de execução, a leitura instantânea e a rapidez de diagnóstico, tornam estes testes importantes e relevantes dentro dos programas de rastreamento do câncer de colo uterino,¹² portanto, a comprovação da eficácia desses testes é algo fundamental para que se possa ter a sua utilização como uma prática efetiva e satisfatória no rastreamento do Câncer de Colo Uterino (CCU).

Em busca de métodos alternativos de rastreio do câncer de colo uterino, os testes de Schiller e IVA têm sido adotados em alguns países. Diante do exposto, objetiva-se descrever a eficiência dos testes de inspeção visual IVA e Schiller no rastreio do câncer de colo uterino a partir da pergunta de pesquisa: "Os testes de inspeção visual IVA e Schiller têm mostrado-se eficientes no rastreio do câncer de colo uterino?".

MÉTODO

Trata-se de um estudo com a coleta de dados realizada a partir de fontes secundárias, da síntese de conhecimentos, com a incorporação da aplicabilidade de resultados de estudos significativos na prática, denominada revisão integrativa.¹³ A realização deste estudo foi financiada pelas próprias autoras.

Após delimitado o tema e formulada a pergunta de pesquisa, que questiona a eficiência de métodos alternativos de rastreio do câncer de colo uterino, especificamente os testes de IVA e Schiller, foram definidos o objetivo, as palavras-chaves e os descritores.

A busca foi realizada por meio das bases de dados: CAPES periódicos; PubMed; BIREME; MEDLINE (EBSCO); BDEF - Enfermagem e SciELO. Os descritores utilizados foram: exames ginecológicos; lesões intraepiteliais

escamosas cervicais; colposcopia; ácido acético e lugol, utilizando o operador *booleano AND*.

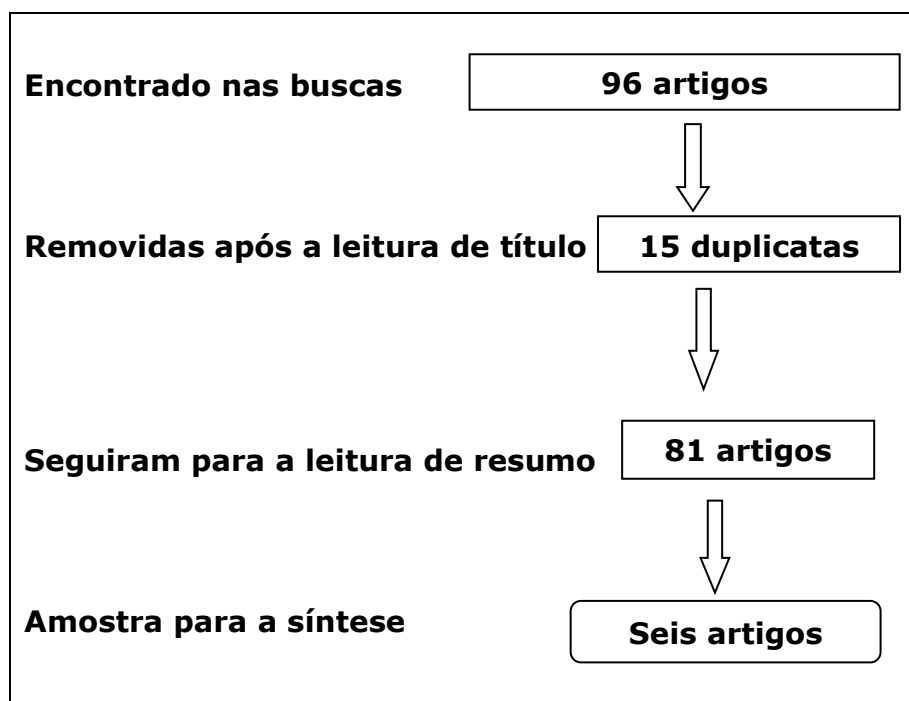
A amostra foi selecionada após a leitura dos títulos, que deveriam conter informações acerca do tema pesquisado. Em seguida, foram removidas as duplicatas e então feita a leitura do resumo para o desfecho de inclusão ou exclusão do estudo na pesquisa. Os critérios de inclusão foram: estudos completos, sem restrição de idioma, que respondessem à pergunta de pesquisa, excluindo-se apenas as duplicatas.

Após a coleta de dados, foram realizados o fichamento dos resultados dos artigos incluídos na pesquisa, a avaliação e a análise crítica deles, comparando-os às literaturas existentes acerca do tema.

RESULTADOS

Dispõem-se, considerando a ordem das etapas da revisão integrativa, os resultados das buscas nas bases de dados da seguinte forma: PubMed - dois artigos; LILACS - 25 artigos; MEDLINE - 57 artigos; BDENF - Enfermagem - seis artigos; SciELO - seis artigos, resultando em 96 produções. Destas, foram removidas 15 duplicatas, restando um total de 81 artigos. Na fase de leitura dos títulos, seguindo a pergunta de pesquisa da revisão integrativa, foi selecionado um total de seis estudos.

Figura 1 - Fluxograma do processo de busca



Ao ser realizada a busca utilizando os descritores citados, foram encontrados 96 artigos, que seguiram para a fase de análise de relevância. Os estudos passaram para a fase de leitura de resumos, que teve como resultado o exposto na figura 1. Excluíram-se 75 artigos, pois não contemplavam, de forma clara, a metodologia e continham resultados insuficientes para responder à pergunta de pesquisa deste estudo.

Os artigos incluídos seguiram para a leitura completa e a análise dos resultados a fim de buscar respostas para a pergunta de pesquisa elaborada neste estudo. Tais resultados estão descritos no quadro 1, com dados de publicação, autores, ano e tipo de estudo.

Quadro 1 - descrição dos resultados obtidos nos artigos incluídos na revisão.

Título do artigo e autores, ano	Base de dados e revista	Tipo de estudo	Os testes IVA e Schiller mostram-se eficientes no rastreamento do câncer de colo uterino?
Sarian et al., 2005. Avaliação da IVA, Iodo Lugol, citologia cervical e teste de HPZ, como ferramentas de rastreamento cervical na América Latina	LILACS Cadernos de Saúde Pública	Descritivo	O estudo demonstrou que os testes de IVA indicam melhor eficácia associado à CCO. ¹⁵
Cordeiro, Costa, Andrade, Brandão, Santana, 2005. Inspeção visual do colo uterino após aplicação de ácido acético no rastreamento das neoplasias intraepiteliais e lesões induzidas por HPV	SciELO Ver Bras Ginecol Obstet	Descritivo e qualitativo	A IVA foi muito mais sensível que a colpocitologia no rastreamento das NIC e lesões HPV-induzidas e teve o mesmo desempenho da colposcopia. Sua baixa especificidade foi responsável por um elevado número de resultados falsos-positivos. ⁹
Russo, 2008. Desempenho Diagnóstico do Teste de Schiller no Programa de Prevenção e Detecção Precoce do Câncer de Colo Uterino em São José-SC	SciELO Repositório- UFSC	Descritivo	A associação (CO e TS) pode ser útil como método de rastreamento do câncer de colo, não de forma isolada, e necessita-se de mais estudos para melhor avaliar a sua validade. ¹⁶
Gontijo et al., 2004. Avaliação de Métodos Alternativos à Citologia no Rastreamento de Lesões Cervicais: Detecção de DNA-HPV e Inspeção Visual	SciELO RBGO	Descritivo	O desempenho da CO associada à IVA foi melhor do que o da CO associada à CH II e do que o da CO isolada. ¹⁷

Galvane et al., 2002 Achados da IVA para rastreamento de câncer de colo uterino	LILACS DST, J brasileiro	Descritivo e qualitativo	A inspeção visual com ácido acético pode ajudar na identificação de lesões precursoras de câncer de colo uterino, aumentando a sensibilidade da colpocitologia. ¹⁸
Gontijo et al., 2005 Citologia oncológica, captura de híbridos II e inspeção visual no rastreamento de lesões cervicais	PubMed Cad. Saúde Pública, Rio de Janeiro	Descritivo e qualitativo	A utilização de técnicas alternativas, como a IVA, associadas à citologia poderia resultar em melhoria da detecção das lesões cervicais. ¹⁹

DISCUSSÃO

No Brasil, o exame para a detecção e o rastreio do câncer de colo de útero é sistematizado e oferecido gratuitamente pelo Sistema Único de Saúde (SUS) em que, por livre demanda, a mulher busca atendimento na Unidade Básica de Saúde (UBS). A CO é o exame preconizado pelo Ministério da Saúde e tem como objetivo rastrear as alterações no colo uterino. Vários estudos demonstraram que quanto mais cedo forem detectadas as lesões precursoras do câncer de colo uterino, melhores são as chances de tratamento e cura. Erros na leitura do exame, amostras com coleta insatisfatória e abandono no seguimento são os principais entraves para o sucesso deste tipo de rastreamento.²⁰

Caracterização dos estudos

Os seis estudos inclusos na pesquisa foram realizados a partir do ano de 2002, e o mais recente foi publicado em 2008, ou seja, há mais de dez anos, evidenciando a necessidade de novos estudos. Três estudos foram de análise descritiva, dois, de descritiva-qualitativa e um, de descritiva-quantitativa. Os estudos contemplaram mulheres das regiões Sul, Sudeste e Nordeste do Brasil, sendo a sua maioria no Estado de São Paulo.

Aplicabilidade dos testes

Foi observado que os testes de inspeção visual, em especial, a inspeção visual com ácido acético IVA e o Teste Schiller, foram utilizados apenas para fins de estudo, e não há evidências de que eles sejam utilizados rotineiramente no rastreamento do câncer de colo uterino no Brasil.

Ainda sobre a aplicabilidade dos testes, apenas em alguns casos de alteração no exame citológico é que estes testes são indicados, apesar do baixo custo, da simplicidade na interpretação do resultado e da resposta imediata. Entretanto, foi consenso entre os autores que as falhas na interpretação e a leitura errônea dos resultados podem diminuir a eficácia dos resultados.

Sensibilidade

Em se tratando de sensibilidade de um teste, há maior sensibilidade quando acontece menor número de testes com resultado falso-negativo e, desse modo, se o paciente recebe o resultado negativo, tem maiores chances de não ter a doença em questão.¹⁹

De acordo com os estudos selecionados, os testes de inspeção visual mostraram-se mais sensíveis no rastreamento de lesões e achados anormais, quando comparados à CO, sendo a colposcopia utilizada como contraprova desses achados. A sensibilidade dos testes de IVA e Schiller foram altas. Em um estudo, por exemplo, cerca de 79% das mulheres com os resultados alterados no teste de inspeção visual tiveram células epiteliais alteradas confirmadas segundo a biópsia. Assim, o autor defende a utilização desse método como uma alternativa para a acurácia na detecção das lesões pré-malignas.¹⁸

Especificidade

Quanto mais específico é um teste, maior a segurança do paciente que apresentou um resultado positivo, ou seja, aquele que receber o diagnóstico positivo tem maior número de chances de estar realmente com a doença.¹⁹

A baixa especificidade revelada nos estudos sobre esses testes apresentou números de falsos-positivos elevados, o que poderia gerar o tratamento precoce desnecessário de mulheres sadias, elevando, assim, o número excessivo de cauterizações nestas mulheres.

Entretanto, foi observado, em um estudo, que 172 das 671 mulheres com, pelo menos, um dos exames alterados não voltaram para a colposcopia, o que poderia justificar o tratamento imediato, mesmo que excessivo, evidenciando a importância dos testes de inspeção visual como métodos alternativos no rastreio, dada a importância do seguimento ao tratamento logo na primeira consulta. Assim, as grandes perdas de seguimento justificariam essa ação.¹⁷

Testes de inspeção visual x CO x histopatológico

Os testes de inspeção visual são, em geral, realizados juntamente com outro procedimento na avaliação ginecológica. Nestes aspectos, os achados indicam que há grande afinidade entre os resultados dos testes de inspeção visual comparados com o estudo histopatológico.

Entretanto, todos os estudos desta revisão demonstraram a importância da CO no rastreamento do câncer de colo uterino e que os testes alternativos não excluem a necessidade deste exame ginecológico, inferindo que os testes de

inspeção visual, por si só, não garantem o rastreamento satisfatório e têm eficiência apenas quando associados aos exames preconizados.

CONCLUSÃO

Nesta revisão, foi possível identificar a importância dos testes alternativos para o rastreamento de câncer de colo do útero, destacando-se os testes de Schiller e IVA como métodos eficientes, de baixo custo e rápida leitura, o que permite a tomada de decisões desde a primeira consulta. Contudo, afirma-se que esses métodos são complementares e, portanto, não se descarta a CO no rastreamento do câncer de colo do útero.

Os achados indicam ainda que o uso eficiente dos testes de Schiller e IVA depende da capacitação dos profissionais responsáveis pela prática deste procedimento a fim de seguir os padrões de leitura e reduzir os erros de interpretação.

Este estudo apresenta limitações, uma vez que os artigos encontrados foram realizados há mais de dez anos, o que indica a necessidade de novos estudos clínicos sobre o uso dos testes de Schiller e IVA para o rastreamento do câncer de colo do útero.

AGRADECIMENTOS

Agradece-se à Universidade Federal de Alagoas pelo apoio científico por meio de projeto de extensão cadastrado no programa Universidade Popular, ofertado pela Pró-Reitoria de Extensão.

REFERÊNCIAS

1. Schmeler KM, Frumovitz M, Ramirez PT. Conservative management of early stage cervical cancer: Is there a role for less radical surgery? *Gynecol Oncol.* 2011 Mar; 120(3):321-5. Doi: 10.1016/j.ygyno.2010.12.352.
2. Malta DC, Jorge AO. Análise de tendência de citologia oncótica e mamografia das capitais brasileiras. *Ciênc Cult.* 2014; 66(1):25-9. Doi: 10.21800/S0009-67252014000100012
3. McCreddie M.R., Sharples KJ, Paul C, Baranyai J, Medley G, Jones RW, Skegg DC. Natural history of cervical neoplasia and risk of invasive cancer in women with cervical intraepithelial neoplasia 3: a retrospective cohort study. *Lancet Oncol.* 2008 May; 9(5):425-34. Doi: 10.1016/S1470-2045(08)70103-7
4. World Health Organization. Secondary prevention of cancer: an overview [Internet]. Geneva: WHO; 1986 [cited 2020 Aug 10]. Available from: <https://apps.who.int/iris/handle/10665/46603>
5. Gois Filho PMB. Comparação entre citologia, colposcopia e histopatologia no diagnóstico do câncer do colo do útero em um serviço público de saúde de Pernambuco [monography] [Internet]. Recife: Universidade Paulista; 2010 [cited 2020 Nov 15]. Available from: <https://www.cceursos.com.br/img/resumos/citologia/04.pdf>

6. Ministério da Saúde (BR), Secretaria de Gestão do Trabalho e da Educação na Saúde, Departamento de Gestão da Educação na Saúde. Caderno de referência 1: citopatologia ginecológica [Internet]. Brasília: Ministério da Saúde; 2012. Available from: http://bvsmms.saude.gov.br/bvs/publicacoes/tecnico_citopatologia_caderno_referencia_1.pdf
7. Belinson J, Qiao YL, Pretorius R, Zhang WH, Elson P, Li L, et al. Shanxi province cervical cancer screening study: a cross sectional comparative trial of multiple techniques to detect cervical neoplasia. *Gynecol Oncol*. 2001 Nov; 83(2):439-44. Doi: 10.1006/gyno.2001.6370.
8. Cronjé HS, Parham GP, Cooreman BF, Beer A, Divall P, Bam RH. A comparison of four screening methods for cervical neoplasia in a developing country. *Am J Obstet Gynecol*. 2003 Feb; 188(2):395-400. Doi: 10.1067/mob.2003.153
9. Cordeiro MRA, Costa HLFF, Andrade RP, Brandão VRA, Santana R. Cervical visual inspection after application of acetic acid in screening intraepithelial neoplasia and HPV-induced lesions. *Rev Bras Ginecol Obstet*. 2005 Feb; 27(2):51-7. Doi: 10.1590/S0100-72032005000200002
10. Ramos AMG. Teste de Schiller. *Femina*. 1998 Aug; 26(7):599-600.
11. Sankaranarayanan R, Basu P, Wesley RS, Mahe C, Keita N, Mbalawa CCG, et al. Accuracy of visual screening for cervical neoplasia: results from IARC multicentre study in India and Africa. *Int J Cancer*. 2004 July; 26:907-13. Doi: 10.1002/ijc.20190
12. Silva DSM, Silva AMN, Brito LMO, Gomes SRL, Nascimento MDSB, Chein MBC. Cervical cancer screening in the State of Maranhão, Brazil. *Ciênc Saúde Colet*. 2014 Apr; 19(4):1163-70. Doi: 10.1590/1413-81232014194.00372013
13. Souza MT, Silva MD, Carvalho R. Integrative review: what is it? How to do it?. *Einstein (São Paulo)*. 2010 Jan/Mar; 8(1):102-6. Doi: 10.1590/s1679-45082010rw1134
14. Organização Pan Americana de Saúde, Organização Mundial de Saúde. *Descritores em ciências da saúde: DECS*. São Paulo: BIREME; 2017.
15. Sarian LO, Derchain SF, Naud P, Roteli-Martins C, Longatto Filho A, Tatti S, et al. Evaluation of visual inspection with acetic acid (VIA), Lugol's iodine (VILI), cervical cytology and HPV testing as cervical screening tools in Latin America. *J Med Screen*. 2005; 12(3):142-9. Doi: 10.1258/0969141054855328
16. Cordeiro MRA, Costa HLFF, Andrade RP, Brandão VRA, Santana R. Cervical visual inspection after application of acetic acid in screening intraepithelial neoplasia and HPV-induced lesions. *Rev Bras Ginecol Obstet*. 27(2):51-7. Doi: 10.1590/S0100-72032005000200002
17. Gontijo RC, Derchain SFM, Roteli-Martins C, Sarian LOZ, Bragança JF, Zeferino LC, et al. Evaluation of alternative methods in cervical screening: HPV DNA detection and visual inspection. *Rev Bras Ginecol Obstet*, 26(4):269-75. Doi: 10.1590/S0100-72032004000400002
18. Galvane JO, Roteli-Martins C, Tadine V. Visual inspection for cervical cancer screening. *DST J Bras Doenças Sex Transm [Internet]*. 2002 [cited 2020 Aug 10]; 14(1):43-5. Available from: <http://bases.bireme.br/>

19. Gontijo RC, Derchain SFM, Fletcher RH, Fletcher SW, Fletcher EH. Diagnóstico. In: Epidemiologia Clínica: elementos essenciais. Porto Alegre: Artmed; 2003.
20. Facina T. Estimativa 2014: incidência de câncer no Brasil. Rev Bras Cancerol. 2014; 60(1):63. Doi: 10.32635/2176-9745.RBC.2014v60n1.964